UNIVERSIDADE FEDERAL DO AMAZONAS
PRÓ-REITORIA DE PESQUISA E PÓS-GRADUAÇÃO
DEPARTAMENTO DE CLÍNICA CIRÚRGICA
PROGRAMA DE PÓS-GRADUAÇÃO EM CIRURGIA

LUIS CLAUDIO HIDALGO MACEDO

UTILIZANDO O “NOTCH SIGN” PARA DIAGNÓSTICO DAS LESÕES DO LIGAMENTO CRUZADO ANTERIOR

MANAUS – AM
2024

LUIS CLAUDIO HIDALGO MACEDO

UTILIZANDO O “NOTCH SIGN” PARA DIAGNÓSTICO DAS LESÕES DO LIGAMENTO CRUZADO ANTERIOR

Dissertação apresentada a Universidade Federal do Amazonas como parte das exigências do Programa de Pós-Graduação em Cirurgia Mestrado Profissional, na área de concentração Cirurgia Experimental e Minimamente Invasiva para a obtenção do título de Mestre em Cirurgia.

Orientador: Prof. Dr. Cleinaldo de Almeida Costa

Co-orientador: Prof. Dr. Marcos George de Souza Leão

MANAUS

2024

FICHA CATALOGRÁFICA

Ficha Catalográfica

Ficha catalográfica elaborada automaticamente de acordo com os dados fornecidos pelo(a) autor(a).

M141u

Macedo, Luis Claudio Hidalgo
Utilizando o "Notch Sign" para diagnóstico das lesões do ligamento cruzado anterior / Luis Claudio Hidalgo Macedo . 2024
50 f.: il. color; 31 cm.

Orientador: Cleinaldo de Almeida Costa
Coorientador: Marcos George de Souza Leão
Dissertação (Mestrado Profissional em Cirurgia) - Universidade Federal do Amazonas.

1. Lesões do joelho. 2. Radiografia. 3. Diagnóstico por imagem. 4. Ligamento cruzado anterior. I. Costa, Cleinaldo de Almeida. II. Universidade Federal do Amazonas III. Título

LUIS CLAUDIO HIDALGO MACEDO

UTILIZANDO O “NOTCH SIGN” PARA DIAGNÓSTICO DAS LESÕES DO LIGAMENTO CRUZADO ANTERIOR

Dissertação apresentada à Universidade Federal do Amazonas como parte das exigências do Programa de Pós-Graduação em Cirurgia -– Mestrado Profissional, na área de concentração Cirurgia Experimental e Minimamente Invasiva para a obtenção do título de Mestre em Cirurgia.

Orientador: Prof. Dr. Cleinaldo de Almeida Costa
Coorientador: Msc. Marcos George de Souza Leão

BANCA EXAMINADORA

_____

Prof. Dr. Cleinaldo de Almeida Costa (Presidente) - UFAM

_____

Prof. Dr. Camilo Partezani Helito (Membro) - USP

_____

Prof. Dr. Juscimar Carneiro Nunes (Membro) - UFAM

Manaus, AM, 03 de Janeiro de 2024.

À minha amada filha, Julia Lie. Você é a luz constante que ilumina minha jornada acadêmica e minha vida como um todo. Desde o dia em que você veio ao mundo, você tem sido minha maior fonte de inspiração e motivação.

À minha esposa, Larissa. Seu amor incondicional, paciência e compreensão são um verdadeiro presente. Você sempre acreditou em mim, mesmo quando eu duvidava de mim mesmo, e isso me deu forças para seguir em frente, enfrentar desafios e superar obstáculos.

Sua dedicação à nossa família e seu apoio incondicional aos meus projetos são fundamentais para o meu sucesso. Sou imensamente grato por tudo que você fez e continua fazendo por nós.

AGRADECIMENTOS

A Deus, o Supremo Árbitro do Universo, pela vida e pelo dom da inteligência.

Aos meus amados pais, Luis e Célia, pois sem eles eu não existiria e por terem me ensinado os verdadeiros caminhos da ética e dos bons costumes.

Ao Prof. Cleinaldo de Almeida Costa pela paciência, orientação e camaradagem na execução da pesquisa, e por ter acreditado na minha ideia.

Aos membros do corpo docente do programa de Pós-Graduação em Cirurgia da Universidade Federal do Amazonas, expresso minha profunda gratidão pelas aulas valiosas, que despertaram em mim o espírito acadêmico e investigativo.

Aos Drs. Marcos George de Souza Leão e Nelson Henrique Carvalho de Oliveira, meus mentores, que me ensinaram tudo que sei sobre cirurgia ortopédica.

A todos os colaboradores da Fundação Hospital Adriano Jorge: médicos residentes, preceptores, funcionários e administração, sempre ao meu lado nas atividades desenvolvidas.

Aos colegas e parceiros do Programa de Pós-Graduação em Cirurgia da Universidade Federal do Amazonas, pela cumplicidade e ajuda nas horas difíceis.

Aos funcionários do Programa de Pós-Graduação em Cirurgia e da Faculdade de Medicina da Universidade Federal do Amazonas, pela polidez e cortesia no atendimento dos nossos pleitos.

Aos pacientes, que são o motivo do nosso aprimoramento científico.

RESUMO

JUSTIFICATIVA: A avaliação da articulação do joelho, em relação as lesões ligamentares, pode ser dividida em três partes: história clínica, exame físico e exames de imagem. A ressonância magnética, por sua alta sensibilidade e especificidade no diagnóstico de patologias intra-articulares, tem sido o exame de imagem preferido entre os cirurgiões, porém seu alto custo e limitada disponibilidade fazem com que seja necessário procurar outros recursos nos exames complementares. O *notch sign* radiográfico aferido nas radiografias simples em perfil do joelho, surge como uma ótima ferramenta no diagnóstico de lesões do ligamento cruzado anterior (LCA) devido a fácil disponibilidade e baixo custo. **OBJETIVOS:** Este estudo visou analisar a eficácia do *notch sign* como preditor para lesões do LCA. **MÉTODO:** Foi realizado um estudo prospectivo, observacional - estudo de acurácia, no Serviço de Cirurgia do Joelho da Fundação Hospital Adriano Jorge em pacientes que sofreram algum trauma torcional no joelho e apresentem diagnóstico de instabilidade do joelho ou lesão meniscal. Foi avaliada a radiografia em perfil do joelho dos pacientes, procurando encontrar e medir o *notch sign* femoral. **RESULTADOS:** Do total de pacientes atendidos no estudo, 30 tinham o teste *notch sign* >1,5mm e eram LCA deficientes, o que produziu acurácia de 34%, e especificidade de 100%. Destes, 86,7% (26/30) são do sexo masculino e possuem idade média de 30,5, variando entre 19 a 52 anos. O maior número de lesões ocorreu nos joelhos direitos (56,7% - 17/30) e o mecanismo do acidente principal foi o desportivo (86.7% - 26/30), em que sua maioria eram praticantes de futebol (69,2% - 18/26). Em relação ao diagnóstico, a maioria dos pacientes possuía associação da lesão do LCA ao menisco medial e menisco lateral (30,0% - 9/30), seguido daqueles com associação somente ao menisco medial (26,7% - 8/30). **CONCLUSÃO:** A ferramenta *notch sign* é útil e muito específica para diagnóstico das lesões do ligamento cruzado anterior, sua presença na radiografia em perfil é, embora pouco frequente, patognomônica.

Palavras-chave: Lesões do joelho. Radiografia. Diagnóstico por imagem. Ligamento cruzado anterior

ABSTRACT

BACKGROUND: The evaluation of the knee joint, in relation to ligament injuries, can be divided into three parts: clinical history, physical examination and imaging tests. Magnetic resonance imaging, due to its high sensitivity and specificity in the diagnosis of intra-articular pathologies, has been the preferred imaging exam among surgeons, however its high cost and limited availability make it necessary to look for other resources in complementary exams. Therefore, the radiographic notch sign measured on simple lateral radiographs of the knee appears as a great tool in the diagnosis of anterior cruciate ligament (ACL) injuries due to its easy availability and low cost. **OBJECTIVES:** This study aimed to analyze the effectiveness of the notch sign as a predictor for ACL injuries. **METHOD:** A prospective, observational study - accuracy study, was carried out at the Knee Surgery Service of Fundação Hospital Adriano Jorge in patients who suffered some torsional trauma to the knee and were diagnosed with knee instability or meniscal injury. The lateral radiography of the patients' knees was evaluated, trying to find and measure the femoral notch sign. **RESULTS:** Of the total number of patients seen in the study, 30 had a notch sign test >1.5mm and were ACL deficient, which produced an accuracy of 34% and a specificity of 100%. Of these, 86.7% (26/30) are male and have an average age of 30.5, ranging from 19 to 52 years. The largest number of injuries occurred in the right knees (56.7% - 17/30) and the main accident mechanism was sports (86.7% - 26/30), the majority of which were football players (69.2% - 18/26). Regarding the diagnosis, the majority of patients had an association between the ACL injury and the medial meniscus and lateral meniscus (30.0% - 9/30), followed by those with an association only with the medial meniscus (26.7% - 8/30). **CONCLUSION:** The notch sign tool is useful and very specific for diagnosing anterior cruciate ligament injuries; its presence on lateral radiography is, although infrequent, pathognomonic.

Keywords: Knee injuries. Radiography. Diagnostic imaging. Anterior cruciate ligament

LISTA DE ILUSTRAÇÕES

Figura 1 Joelho LCA deficiente com um *notch sign* lateral femoral profundo (seta preta) 14
Figura 2. Diagnóstico dos pacientes da amostra, FHAJ, 2022-2023..... 26

LISTA DE TABELAS

Tabela 1. Verdadeiro diagnóstico do teste notch sign com sensibilidade e especificidade..... 25
Tabela 2. Perfil dos pacientes participantes da amostra, FHAJ, 2022-2023 26
Tabela 3. Estatísticas descritivas e comparações de grupos com valores de notch sign, FHAJ, 2022-2023..... 28
Tabela 4. Estatísticas descritivas e comparações de grupos com valores da Linha de Blumensaat, FHAJ, 2022-2023. 29

LISTA DE ABREVIATURAS E SIGLAS

CEP - *Comitê de Ética em Pesquisa*

EF - *Exame Físico*

FHAJ - *Fundação Hospital Adriano Jorge*

LC - *Lesão Condral*

LCA - *Ligamento Cruzado Anterior*

ML - *Menisco Lateral*

mm - *Milímetros*

MM - *Menisco Medial*

Notch sign - *Sinal do entalhe femoral lateral*

RM - *Ressônancia Magnética*

RR - *Risco Relativo*

TCLE - *Termo de Consentimento Livre e Esclarecido*

LISTA DE SÍMBOLOS

> - Maior que

< - Menor que

% - Porcentagem

*- Asterisco

= - Igual

SUMÁRIO

1 INTRODUÇÃO 13

2 OBJETIVOS 16

2.1 Objetivo geral 16
2.2 Objetivos específicos 16

3 REVISÃO DE LITERATURA 17

4 MÉTODO 20

4.1 Tipo de estudo 20
4.2 Termo de Consentimento Livre e Esclarecido 20
4.3 Características da amostra 20
4.4 Critérios de inclusão e exclusão 20
4.4.1 Inclusão 20
4.4.2 Exclusão 21
4.5 Tamanho da amostra 21
4.6 Instrumento de coleta de dados 21
4.7 Análise crítica dos riscos e benefícios 22
4.8 Procedimentos 22
4.8.1 Recrutamento 22
4.8.2 Seleção dos pacientes 22
4.8.3 Processo operacional básico para os pacientes selecionados 22
4.8.4 Análise estatística 24

5 RESULTADOS 25

6 DISCUSSÃO 29

7 CONCLUSÃO 35

8 REFERÊNCIAS BIBLIOGRÁFICAS 36
APÊNDICE B – Parecer do Comitê de Ética em Pesquisa 43
APÊNDICE C – Instrumento de coleta de dados 46
APÊNDICE D – Produto: Cartilha de apresentação do *Notch Sign* 47
APÊNDICE E – Certidão de registro 48

1 INTRODUÇÃO

A articulação do joelho é alvo frequente de traumas decorrentes de práticas esportivas, em casa ou no trabalho que podem ser desenvolvidas durante os movimentos bruscos de rotação do corpo (FUKUBAYASHI et al.,1982; MILLER et al.,2010;). A ruptura do ligamento cruzado anterior (LCA) é a lesão ligamentar mais frequente no joelho (BRUNKHORST et al., 2014).

De acordo com DeFrate et al., 2006, a biomecânica de um joelho com lesão do LCA é diferente do joelho normal, onde a cinemática dessas articulações deficientes está alterada.

Essa cinemática demudada no joelho cria sinais radiográficos, seja no momento da lesão ou em rupturas crônicas, que podem ser captados nos exames de imagem. Dessa forma, as lesões de LCA são rotineiramente avaliadas com radiografias, seguidas pela ressonância magnética (MILLER; YU, 2010).

No plano sagital, os joelhos com lesão no cruzado anterior apresentam um aumento da translação anterior da tíbia em relação ao fêmur entre 0° a 15° de flexão quando comparados aos joelhos normais. Há uma diferença mínima após 15°. No mesmo contexto, o joelho com lesão tem uma rotação interna aumentada de 0° a 15° de flexão. Já no plano coronal, há um deslocamento medial da tíbia em várias medidas de flexão acima de 90°. Esses fenômenos explicam algumas das mudanças observadas nos exames de imagem após uma ruptura do LCA, que se não forem corrigidas, podem fazer com que o joelho crie suas próprias respostas adaptativas para produzir uma pseudo estabilização (BRUNKHORST et al., 2014; DEFRATE et al., 2006).

A ressonância magnética (RM) é muito popular na avaliação de pacientes com suspeita de lesões intra-articulares do joelho, pode mostrar tecido ósseo e partes moles sem utilizar radiação ionizante, sendo um exame não invasivo e, na literatura, é descrita sua utilidade no diagnóstico dessas lesões. Sua acurácia foi estudada por diversos autores, tendo variado para as lesões meniscais de 45% a 98% e, para as lesões dos ligamentos cruzados, de 90% a 100%. (GRIMBERG et al., 2015; PAO, 2001).

Se diagnosticada erroneamente e/ou deixada sem tratamento, uma ruptura do LCA pode levar à instabilidade crônica com consequente dano à cartilagem e aos meniscos. O derrame intra-articular, a sensibilidade e a contração muscular no joelho lesionado podem dificultar a identificação de uma lesão aguda do cruzado anterior apenas por meio do exame clínico. As radiografias convencionais podem ser úteis na detecção de uma lesão do LCA. Nas imagens em

perfil, pode-se identificar o sinal do entalhe femoral lateral (*notch sign**Erro! Indicador não definido.***), que é uma impactação do côndilo femoral lateral devido a um mecanismo de pivot do joelho durante uma entorse. A Figura 1 apresenta um exemplo de uma radiografia de um joelho LCA deficiente. A literatura descreve que um sulco com profundidade maior do que 1,5-2.0 mm é um sinal indireto, que pode ser um método diagnóstico radiográfico confiável de um LCA rompido (GARTH et al., 2000; HERBST et al., 2015; LODEWIJKS et al., 2019). O *notch sign* pode ser medido desenhando uma linha sobre o côndilo femoral (linha longa) e uma pequena linha perpendicular a esta linha no ponto de maior depressão (LODEWIJKS et al., 2019).

Figura 1 Joelho LCA deficiente com um *notch sign* lateral femoral profundo (seta preta)

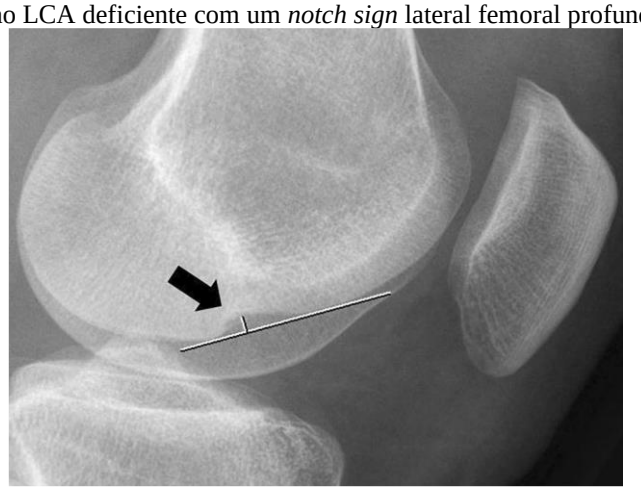

Fonte: Lodewijks et al.,2019.

De acordo com a literatura, a ruptura do ligamento cruzado anterior pode ocorrer em quase todas as faixas etárias. Nos Estados Unidos a sua incidência é de aproximadamente 200.000 lesões por ano (PATERNO et al., 2012). Essas lesões são associadas a hematomas ósseos que resultam das forças que ocorrem no trauma, que são comumente avaliadas, como já comentado, por ressonância magnética (BISSON et al., 2013).

1.1 Hipótese

O *notch sign* radiográfico acima de 1.5 mm, aferido em radiografias de perfil do joelho após trauma torcional no mesmo, é considerado preditor de lesão do ligamento cruzado anterior.

1.2 Justificativa

O diagnóstico das lesões de ligamento cruzado anterior é realizado através da anamnese, exame físico e exames complementares. A ressonância magnética tem se estabelecido como o melhor exame de imagem para o auxílio diagnóstico de lesões ligamentares do joelho, porém, seu alto custo e limitada disponibilidade representam uma grande dificuldade. O *notch sign* radiográfico pode se transformar em uma ferramenta útil e de fácil acesso para o diagnóstico de lesões do ligamento cruzado anterior com baixo custo e grande alcance, principalmente em áreas com recursos limitados.

2 OBJETIVOS

2.1 Objetivo geral

Definir o *notch sign* radiográfico como preditor de lesões do ligamento cruzado anterior.

2.2 Objetivos específicos

- Determinar a sensibilidade e especificidade do *notch sign* radiográfico como preditor de lesões do ligamento cruzado anterior;
- Avaliar o valor preditivo positivo, valor preditivo negativo, falso positivo e falso negativo do *notch sign* radiográfico;
- Correlacionar achados radiográficos com achados artroscópicos nos joelhos com suspeita de lesão de ligamento cruzado anterior.

3 REVISÃO DE LITERATURA

Um dos tópicos mais relevantes de investigação na área de ortopedia é o ligamento cruzado anterior, também conhecido como LCA, que é uma das principais estruturas do joelho (LUZO et al., 2016). Sua principal função é prevenir o deslocamento anterior da tíbia em relação ao fêmur, ou seja, manter a articulação do joelho estável para realizar atividades comuns do dia a dia, como atividades esportivas, especialmente movimentos rápidos de rotação do corpo recorrentes durante corridas e esportes, sua lesão pode causar incapacidade funcional significativa, principalmente em pacientes jovens (FU et al., 1993; FUKUBAYASHI et al., 1982). Esse tipo de trauma é mais comum em atletas (GEORGE et al., 2006).

A preocupação referente ao trauma associado com a lesão do ligamento cruzado anterior (LCA) é devido ao grande aumento de casos e da possibilidade de incapacitar um indivíduo ativo. Além disso, estudos indicam que essa condição pode levar ao início precoce da osteoartrite, degeneração da cartilagem e alteração das estruturas ósseas (BEYNNON; FLEMING, 1998).

Pessoas jovens e ativas, principalmente praticantes de esportes, apresentam maior risco de ruptura do ligamento cruzado anterior, o número de casos na região europeia está ligado a atividades esportivas, como esqui, basquete e handball, no ano de 2006 a estimativa era de aproximadamente 250.000 casos dessas lesões. (RYDER et al., 1997; GRIFFIN et al., 2006; VIEIRA et al., 2005)

De acordo com uma pesquisa realizada pelo Hospital de San Diego nos Estados Unidos, no ano de 1993, estimava-se que a cada 1.000 indivíduos saudáveis ao ano, cerca de 24 sofrem uma ruptura de LCA (DANIEL et al., 1994). Essa frequência de lesão é decorrente de uma alta sobrecarga no joelho durante atividades físicas que podem, posteriormente, limitar ou impedir a sua prática nesses pacientes (NOYES et al., 1983). Em Vermont, durante quatro temporadas de esqui foi observado que as rupturas do cruzado anterior representaram cerca de 6% de todas as lesões relacionadas a esse esporte (JOHNSON et al., 1979).

No Brasil, conhecido mundialmente como “país do futebol”, as lesões no LCA estão comumente relacionadas à prática do futebol. Em especial no estado do Amazonas, o esporte foi introduzido na região por imigrantes ingleses. A primeira partida de futebol registrada em Manaus ocorreu em 1903, e desde então, o esporte ganhou rapidamente popularidade na região (HORACIO, 2019). As dificuldades de logística devido à vastidão da Amazônia e o isolamento geográfico

inicialmente limitaram o acesso ao futebol profissional, o que levou ao desenvolvimento de uma forte cultura de futebol amador e de várzea.

O futebol amador desempenhou um papel crucial na formação da paixão do amazonense pelo esporte. As comunidades locais organizavam suas próprias equipes e competições, fortalecendo os laços comunitários e proporcionando uma plataforma para que os talentos locais se destacassem. Como resultado, o futebol tornou-se parte integrante da identidade regional, com clubes como o Nacional Futebol Clube e o Atlético Rio Negro Clube desempenhando um papel central na cultura esportiva local (HORÁCIO, 2019). No entanto, a prática amadora é comumente realizada sem o acompanhamento médico e fisioterápico, podendo resultar assim em diversas lesões do joelho, especialmente do cruzado anterior.

Diversos autores e especialistas da área comumente associam que o ligamento cruzado anterior atua como estabilizador mecânico do joelho, pois a estabilidade proporcionada por ele, em ação com outros ligamentos, impede que o joelho saia do lugar durante um trauma torcional, também auxilia vários movimentos amplos e complexos sem que haja a sensação de falseio (FATARELLI et al., 2004).

Existem dois grupos principais no qual se encaixam os indivíduos que sofreram lesão do LCA. O primeiro grupo está destinado aqueles pacientes que apresentam sintomas clínicos, como edema, dor e falseio do joelho durante movimentos rotineiros e, nesse caso, frequentemente é recomendada a reconstrução ligamentar cirúrgica. No segundo grupo, os pacientes tem a lesão do LCA, mas não apresentam sintomas clínicos nem sensação de falseio, nesses pacientes as atividades cotidianas com o joelho podem ser praticadas sem que haja nenhum déficit funcional aparente (GÓMEZ-CASTRESANA et al., 1992; NOYES et al., 1983a, 1983b).

Existem controvérsias sobre a biomecânica desse importante ligamento. Nesse contexto, diversas abordagens têm sido amplamente estudadas por pesquisadores em todo o mundo (BEYNNON; FLEMING, 1998; GEORGE et al., 2006). Entre as estudadas podemos citar: observação anatômica (GIRGIS et al., 1975), modelagem matemática (BLANKEVOORT; HUISKES, 1996), medição de força do LCA (LEWIS et al., 1989; MARKOLF et al., 1990; WOO et al., 1997) e a medição de deslocamento articular (ARMS et al., 1984; BERNS; HULL; PATTERSON, 1992; BEYNNON; et al., 1992). Esse último método, mede o deslocamento do cruzado anterior, permitindo o cálculo da deformação do joelho deficiente, a fim de compreender o efeito da anteriorização articular na biomecânica do joelho, sendo essa a mais utilizada pelos

pesquisadores (BEYNNON; FLEMING, 1998).

A ressonância magnética (RM) é a técnica não invasiva mais precisa para determinar a integridade do LCA. As forças alteradas no joelho criam mudanças reprodutíveis que podem ser vistas em imagens de ressonância magnética e radiografias. A partir da análise da RM é possível observar sinais, tais como o *notch sign*, que caracterizam a lesão do ligamento cruzado anterior. A RM pode mostrar o tecido ósseo e as partes moles sem utilizar radiação ionizante, não é exame invasivo e é muito utilizada no diagnóstico das lesões no joelho. Sua acurácia foi estudada por diversos autores, tendo variado para as lesões meniscais de 45% a 98% e, para as lesões dos ligamentos cruzados, de 90% a 100% (BRUNKHORST et al., 2014; MILLER; YU, 2010).

Um dos sinais radiográficos clássicos nas lesões do LCA é a fratura de Segond, também conhecida como “avulsão capsular lateral”. O cirurgião francês Paul Segond descreveu o que mais tarde seria conhecido como “Fratura de Segond” em 1879. Isso foi antes do uso de radiografias. Ele descreveu uma constante fratura avulsão na tíbia proximal anterolateral que ocorria após uma rotação interna forçada do joelho durante uma entorse. As mesmas forças que criam a fratura de Segond podem criar outro sinal indireto de uma ruptura aguda do LCA: O *notch sign*, ou em tradução literal, sinal do entalhe.

O sulco terminal ou entalhe lateral é uma depressão normal no côndilo femoral lateral. Indica o ponto de transição da superfície articular da patela a partir da superfície articular da tíbia. Visualizado em radiografias laterais, está localizado de 0 a 10 mm posterior à linha de Blumensaat e tem menos de 1,5 mm de profundidade. Em profundidades maiores que 1,5 mm ou locais maiores que 10mm posterior à linha de Blumensaat, é conhecido como *Notch sign*. É visto em aproximadamente 7,5% a 26,4% das rupturas agudas do LCA. Se presente, está associado a uma ruptura do LCA de 70% a 100% dos casos. Este sinal é causado pela translação anterior anormal e rotação interna da tíbia em relação ao fêmur. Durante a entorse o aspecto posterior do platô tibial lateral subluxa anteriormente com violência sobre o côndilo femoral lateral levando a um impacção brusca, que causa uma depressão na região do impacto, configurando o *notch sign* (CLAES et al., 2014).

4 MÉTODO

4.1 Tipo de estudo

Foi realizado um estudo prospectivo, observacional – estudo de acurácia, no Serviço de Cirurgia do Joelho da FHAJ em pacientes com diagnóstico de patologia intra-articular do joelho e que foram submetidos a cirurgia artroscópica para correção das lesões encontradas, confirmando assim o diagnóstico feito a partir da aferição do *notch sign*.

4.2 Termo de Consentimento Livre e Esclarecido

O estudo foi submetido ao Comitê de Ética em Pesquisa (CEP) da instituição. O termo de consentimento livre e esclarecido (TCLE) foi devidamente preparado para o estudo de acordo com a resolução 466/12 do Conselho Nacional de Saúde, onde todos os pacientes que porventura desejassem participar da pesquisa, lessem e assinassem o termo. O TCLE com linguagem acessível aos pacientes está disponível no Apêndice A, sendo mandatória a sua assinatura para inclusão no estudo.

4.3 Características da amostra

A população estudada foi composta dos pacientes devidamente cadastrados no ambulatório de traumatologia e ortopedia da FHAJ, Manaus – AM, e a amostra foi composta por pacientes com diagnóstico de instabilidade crônica do joelho e lesões meniscais com indicação de tratamento cirúrgico, após o encaminhamento do ambulatório de ortopedia geral, ao Serviço de Cirurgia do Joelho da mesma instituição, e onde sejam atingidos os critérios de inclusão. O TCLE foi fornecido aos pacientes e para os que aceitaram, foram incluídos na amostra, sem distinção de sexo, gênero, atividade laborativa.

4.4 Critérios de inclusão e exclusão

4.4.1 Inclusão

- Pacientes com diagnóstico de instabilidade crônica do joelho, lesões meniscais e condrais;

- Pacientes maiores de 18 anos;
- Sem doenças inflamatórias locais e sistêmicas;
- Lesões do ligamento cruzado anterior;
- Sem história de fraturas na região do joelho;
- Pacientes regularmente cadastrados na instituição onde o estudo foi realizado (FHAJ).

4.4.2 Exclusão

- Pacientes com artrose do joelho classificada por Ahlback, modificada por Keys acima do grau II e classificada por Kellgren e Laurence acima do grau II;
- Pacientes portadores de doenças neurológicas, musculares, reumatológicas, neoplásicas ou infecciosas que pudessem provocar algum tipo de comprometimento articular (gota, mieloma múltiplo, psoríase, linfoma, doença de Paget, artrite reumatóide, insuficiência renal crônica, osteomielite, espondilite anquilosante, lúpus eritematosos sistêmicos);
- Pacientes com lesões multiligamentares do joelho e sequelas de fraturas nessa região;
- Pacientes sem condições clínicas, hipertensos, com coagulopatias, grávidas ou cirurgias prévias no joelho.

4.5 Tamanho da amostra

O tamanho da amostra consistiu da demanda espontânea dos pacientes que foram encaminhados a tratamento cirúrgico das patologias intra-articulares do joelho por vídeo artroscopia na Fundação Hospital Adriano Jorge.

4.6 Instrumento de coleta de dados

Foi realizado através de formulário próprio confeccionado para este estudo, onde foram registrados os dados pertinentes dos pacientes e da cirurgia, tais como: nome, peso, idade e registro do paciente; data da cirurgia, o lado operado, o grupo ao qual o paciente pertencerá o tempo de isquemia durante a cirurgia, O instrumento de coleta de dados encontra-se disponível no Apêndice B.

4.7 Análise crítica dos riscos e benefícios

A avaliação do *notch sign* foi realizada através de medições nas radiografias, não havendo exposição do paciente a riscos relacionados ao estudo.

Os benefícios esperados com o estudo são contribuir para a produção científica acerca dos métodos diagnósticos de lesões do ligamento cruzado anterior (LCA), além de identificar sinais radiográficos característicos das lesões do LCA.

4.8 Procedimentos

4.8.1 Recrutamento

Os pacientes foram recrutados através da demanda espontânea, bem como através de referenciamento ao ambulatório do serviço do Cirurgia do Joelho da FHAJ, onde eram devidamente cadastrados e suas patologias intra-articulares anotadas. Todos os pacientes são provenientes da FHAJ.

4.8.2 Seleção dos pacientes

Foram selecionados os pacientes com diagnóstico de instabilidade crônica do joelho e lesões meniscais com indicação de cirurgia para a reconstrução vídeo artroscópica do LCA e/ou tratamento cirúrgico da lesão meniscal, sendo esta indicação dada através das queixas subjetivas (dor e falseio), do minucioso exame físico e métodos complementares de diagnóstico – radiografias e ressonância magnética. O autor examinou todos os pacientes e foi o responsável pela indicação final do tipo de tratamento: conservador ou cirúrgico.

4.8.3 Processo operacional básico para os pacientes selecionados

Após a seleção dos pacientes, e caso os critérios de inclusão fossem atendidos, o estudo era explicado e oferecida a participação e, na possibilidade de aceitação, os pacientes assinaram o TCLE; foi solicitada a autorização de internação hospitalar para assim serem encaminhados à cirurgia conforme a vaga e a fila de espera dos pacientes. Os que porventura se recusaram a

participar do estudo foram submetidos ao procedimento cirúrgico da mesma forma, entrando também em fila de espera e aguardando vaga para cirurgia. Não houve discriminação para com os pacientes que não aceitassem participar do estudo. Não foi feita nenhuma discriminação por gênero, cor, preferência sexual ou atividades laborativas.

Cada paciente teve sua história patológica pregressa coletada, dando-se ênfase à causa da lesão. As diferentes etiologias das lesões não farão parte deste estudo. Os pacientes foram questionados acerca dos sintomas, tais como, dor, derrame articular, episódios de falseio e bloqueio ou travamento articular. A lateralidade do joelho foi assinalada. Foi executado minucioso exame físico (EF), seguidamente da solicitação de exames de imagem como ressonância magnética e radiografias simples de joelho em projeção antero-posterior e perfil absoluto com sobreposição exata dos côndilos femorais e joelho a 30º de flexão. Para este estudo, foram utilizadas apenas as radiografias em perfil de joelho que realizadas de forma padronizada no mesmo aparelho com o paciente em ortostáse, joelho a 30º de flexão e canhão perpendicular ao joelho a uma distância de 1 metro. A aferição da profundidade do sulco femoral lateral ou *notch sign* foi realizada pelo examinador principal, através de uma linha tangenciando a superfície articular distal do côndilo femoral lateral e outra linha perpendicular à primeira até o ponto mais profundo do sulco femoral ou *notch sign*, foi então medida a distância dessa linha no software PeekMed® (Braga, Portugal). Foi considerado *notch sign* positivo valores acima de 1,5 mm.

Ao serem indicados, os pacientes foram encaminhados à cirurgia, sendo esta realizada por um dos colaboradores do estudo. A artroscopia foi feita através dos portais antero lateral e antero medial. No ato operatório foram anotadas as lesões intra-articulares do joelho encontradas na artroscopia. A artroscopia foi considerada o padrão ouro no diagnóstico das lesões articulares do joelho. O estudo não levou em consideração o tipo de tratamento das lesões articulares.

Os dados dos pacientes foram inseridos em uma ficha de instrumento de coleta de dados criada para este fim com o objetivo do preenchimento do banco de dados e tratamento estatístico, especificamente para este estudo. Os resultados da comparação entre a aferição do *notch sign*, RM e os achados artroscópicos positivos para lesão de LCA, foram obtidos através deste banco de dados avaliando-se sensibilidade, especificidade e acurácia, valor preditivo positivo (VPP), valor preditivo negativo (VPN), para as lesões do LCA, tendo como a artroscopia o padrão ouro no diagnóstico desse tipo de lesão. Em todos os casos, as cirurgias foram realizadas pelo pesquisador principal ou sob assistência direta deste.

4.8.4 Análise estatística

Na aplicação da estatística descritiva, foram construídos tabelas e gráficos para apresentação dos resultados. A estatística analítica foi utilizada para avaliar os resultados das variáveis categóricas da amostra através dos Testes G e Qui-Quadrado Aderência para tabelas univariadas.

A normalidade das séries estatísticas foi verificada através do Teste D' Agostinho. Após comprovação da normalidade, foi aplicado o Teste t-Student para comparação entre os grupos de variáveis. Para análises do teste diagnóstico foram calculadas a especificidade, sensibilidade, VAP, VPN e a Acurácia.

As estatísticas descritiva e analítica, foram realizadas no *software BioEstat 5.4*. Para a tomada de decisão, foi adotado o nível de significância $\alpha = 0,05$ ou 5%, sinalizando com asterisco (*) os valores significantes.

5 RESULTADOS

O estudo recrutou 194 pacientes no total, destes, apenas 30 tinham o teste *notch sign* >1,5mm. Produzindo uma acurácia de 34%, entretanto, entre os pacientes positivos, todos eram LCA deficientes, o que gerou 100% de especificidade, conforme apresenta a Tabela 1.

Tabela 1. Verdadeiro diagnóstico do teste notch sign com sensibilidade e especificidade

Teste do *Notch Sign*	**Verdadeiro Diagnóstico**		
	LCA Roto	**LCA Íntegro**	**Total**
Positivo (>1.5)	30	0	**30**
Negativo (<1.5)	128	36	**164**
Total	**158**	**36**	**194**
Sensibilidade:	0,19		
Especificidade:	1,00		
VPP:	1,00		
VPN:	0,22		
Acurácia	0,34		

Fonte: Autoria própria.

A análise estatística foi realizada baseada nos pacientes com teste positivo. Os pacientes participantes da amostra foram, em maioria, do sexo masculino (86,7% - 26/30). Com idade variando entre 19 a 52 anos, com média aritmética de 30,5 anos.

O lado do joelho com maior número de lesões foi o direito (56,7% - 17/30), não havendo diferença estatisticamente significante (p = 0,5839) entre os lados. O mecanismo de trauma mais frequente foi o acidente desportivo (86.7% - 26/30), sendo estatisticamente significante (p < 0,0001) em relação aos demais mecanismos (13,3% - 4/30). Entre os acidentes desportivos, houve proporção estatisticamente significante (p = 0,0499) de pacientes que praticavam futebol (69,2% - 18/26), como mostra a tabela 2.

Tabela 2. Perfil dos pacientes participantes da amostra, FHAJ, 2022-2023

Variáveis	Frequência	% (N = 30)	p-valor
Sexo			**< 0,0001***
Feminino	4	13,3%	
Masculino	26	86,7%	
Faixa etária (em anos)			**< 0,0001***
< 20	2	6,7%	
20 a 29	11	36,7%	
30 a 39	13	43,3%	
> = 40	4	13,3%	
Mínimo / Média / Máximo	**19 / 30,5 ± 7,8 / 52 anos**		
Joelho lesado			0,5839
Esquerdo	13	43,3%	
Direito	17	56,7%	
Mecanismo de trauma			**< 0,0001***
Acidente desportivo	26	86,7%	
Outros	4	13,3%	
Tipo de esporte		**N=26**	**0,0499****
Futebol	18	69,2%	
Outros	8	30,8%	

Fonte: Autoria própria.

Em relação ao diagnóstico, a maioria dos pacientes possuía associação da lesão do LCA ao menisco medial e menisco lateral (30,0% - 9/30), seguido daqueles com associação somente ao menisco medial (26,7% - 8/30).

Um dos pacientes da amostra apresentou além da associação com menisco medial (MM), menisco lateral (ML) e à lesão condral (LC) femorotibial medial grau I (3,3% - 1/30), como mostra a gráfico 1.

Figura 2. Diagnóstico dos pacientes da amostra, FHAJ, 2022-2023

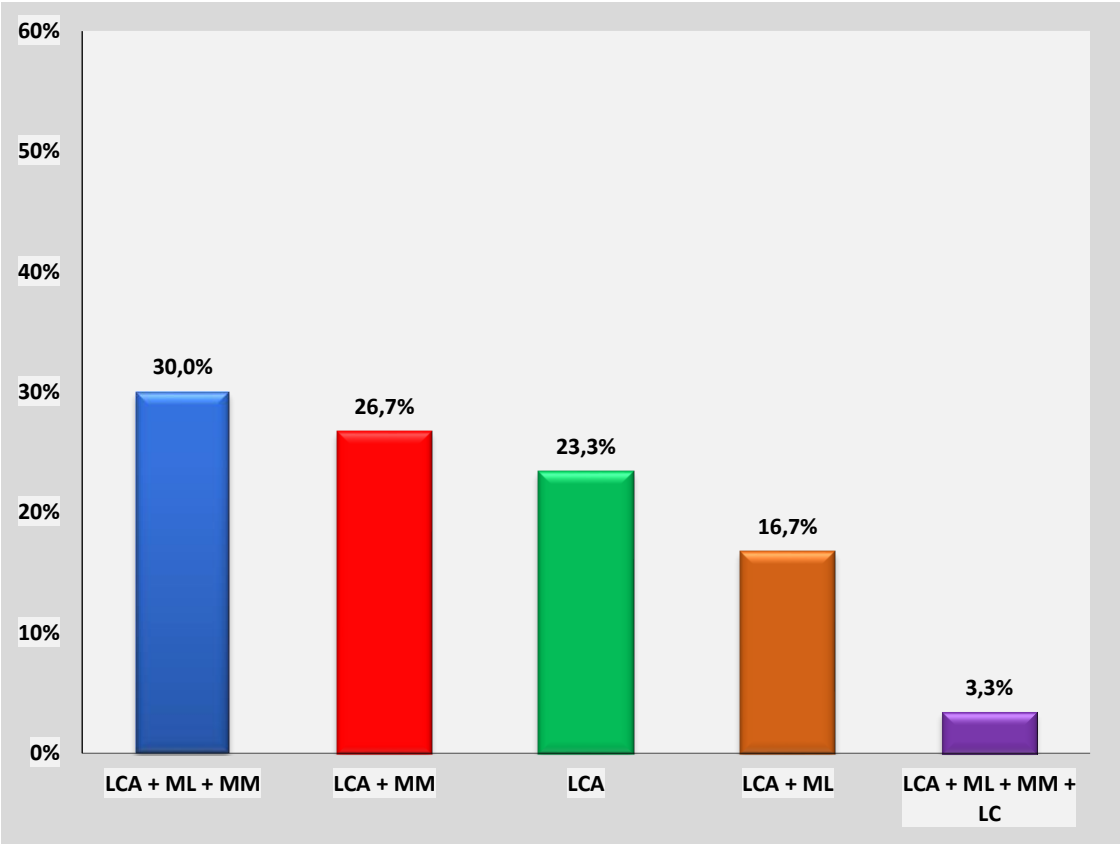

Fonte: Autoria própria

Foram comparados os valores de *notch sign* com as variáveis sexo, idade, lado do joelho lesado, esporte praticado e diagnóstico, para verificação de diferenças significantes. Em que foi identificada diferença estatisticamente significante (p = 0,0064) na comparação entre os sexos. O sexo masculino apresentou valor máximo acima do sexo feminino (2,40 e 1,80 respectivamente), sendo também os mais dispersos na distribuição.

Para avaliação em relação a idade, o ponto de corte foi 40 anos. Os valores máximos foram iguais entre as faixas etárias comparadas (2,40) e os valores mínimos foram menores no grupo com menos de 40 anos, havendo diferença estatisticamente significante entre os grupos (p = 0,0287).

Em relação ao lado do joelho lesado, os valores mínimos e máximos foram iguais (1,50 e 2,40 respectivamente), sendo a média aritmética maior no joelho esquerdo (1,91), em relação ao direito (1,79). Entre os pacientes que tiveram como mecanismo de lesão o acidente desportivo, foram comparados o grupo dos pacientes que praticavam futebol com os que praticavam outros tipos de esportes. Não foi encontrada diferença estatisticamente significante (p = 0,2957), sendo o

valor máximo dos praticantes de futebol ligeiramente maior que os demais, com média e mediana menores neste grupo.

Em relação ao diagnóstico, foi identificada diferença estatisticamente significante (p = 0,0243) entre os grupos comparados, conforme tabela 3.

Tabela 3. Estatísticas descritivas e comparações de grupos com valores de notch sign, FHAJ, 2022-2023

Variáveis		**Estatísticas *NOTCH SIGN***						
		N	**Mínimo**	**Média**	**DP**	**Mediana**	**Máximo**	**p-valor**
Sexo	Feminino	**4**	1,60	1,65	± 0,10	1,60	1,80	**0,0064***
	Masculino	**26**	1,50	1,87	± 0,30	1,85	2,40	
Idade	< = 40 anos	**26**	1,50	1,80	± 0,28	1,75	2,40	**0,0287***
	> 40 anos	**4**	1,80	2,10	± 0,26	2,10	2,40	
Joelho lesado	Direito	**17**	1,50	1,79	± 0,25	1,80	2,40	0,1496
	Esquerdo	**13**	1,50	1,91	± 0,34	1,90	2,40	
Esporte praticado	Futebol	**18**	1,50	1,81	± 0,28	1,75	2,40	0,2957
	Outros	**8**	1,50	1,88	± 0,26	1,85	2,20	
Diagnóstico	LCA	**7**	1,70	2,00	± 0,24	2,00	2,40	**0,0243****
	LCA + ML	**5**	1,50	1,86	± 0,41	1,60	2,40	
	LCA+ MM	**8**	1,50	1,76	± 0,18	1,80	2,00	
	LCA + ML + MM	**10**	1,50	1,76	± 0,33	1,80	2,30	

Fonte: Autoria própria, *Teste t-Student independente; **LCA x LCA+MM

As variáveis sexo, idade, lado do joelho lesado, esporte praticado e diagnóstico também foram comparados em relação aos valores da Linha de Blumensaat, não sendo identificada diferença estatisticamente significante entre os grupos avaliados, conforme evidencia a tabela 4.

O sexo masculino apresentou valor máximo acima do sexo feminino (19,50 e 10,80 respectivamente) e, apesar da diferença, não houve significância estatística (p = 0,7929) entre as diferenças. Igualmente observado na comparação entre as faixas etárias (p=0,0794), sendo os maiores valores alcançados pelos pacientes com idades abaixo de 40 anos.

O joelho direito obteve média aritmética (9,59) e mediana (9,30) acima dos valores do joelho esquerdo (8,32 e 10,70 respectivamente), sem diferença estatisticamente significante (p = 0,2609) entre os valores.

Assim como as demais variáveis, não foi identificada diferença estatisticamente significante (p = 0,1753) entre os valores, quando comparados o grupo que pratica futebol, em relação aos demais esportes e, em relação aos diagnósticos dos pacientes (p = 0,6905), conforme tabela 4.

Tabela 4. Estatísticas descritivas e comparações de grupos com valores da Linha de Blumensaat, FHAJ, 2022-2023.

Variáveis		**Estatísticas LINHA DE BLUMENSAAT**						
		N	**Mínimo**	**Média**	**DP**	**Mediana**	**Máximo**	**p-valor**
Sexo	Feminino	**4**	2,50	5,58	± 3,70	4,50	10,80	0,0810
	Masculino	**26**	0,00	9,57	± 5.33	10,35	19,50	
Idade	≤40 anos	**26**	0,00	9,57	± 4.73	10,35	19,50	0,0794
	> 40 anos	**4**	0,00	5,55	± 7.96	2,45	17,30	
Joelho lesado	Direito	**17**	2,50	9,59	± 5.33	9,30	19,50	0,2609
	Esquerdo	**13**	0,00	8,32	± 5.31	10,70	15,00	
Esporte praticado	Futebol	**18**	2,50	9,53	± 4.77	9,70	18,30	0,1753
	Outros	**8**	0,00	7,43	± 6.81	5,95	19,50	
Diagnóstico	LCA	**7**	0,00	7,64	± 5.88	9,30	17,30	0,6905
	LCA + ML	**5**	0,00	7,64	± 6.07	10,70	14,20	
	LCA+ MM	**8**	5,00	10,55	± 4.19	10,35	18,30	
	LCA + ML + MM	**10**	1,40	9,50	± 5.62	9,75	19,50	

Fonte: Autoria própria

6 DISCUSSÃO

Foi observado que a maioria dos participantes eram do sexo masculino, com idade inferior ou igual a 40 anos e com lesões predominantemente causadas pela prática do esporte futebol, na cidade de Manaus. A prática deste esporte em sua grande maioria é de forma não profissional, realizada sem acompanhamento médico e fisioterápico, podendo resultar em diversas lesões, como as observadas no presente estudo.

No estudo de Berthold (2021), foi proposto determinar a prevalência do *notch sign* por ressonância magnética em pacientes com lesão do LCA e lesões concomitantes da raiz posterior do menisco lateral. Realizou-se uma revisão dos prontuários entre os anos de 2016 e 2018 de pacientes submetidos à reconstrução deste ligamento, sendo estes divididos em três grupos. Após a coleta de dados e análises estatísticas, observou-se que pacientes com ruptura ligamentar

associada à presença do *notch sig*n indicado na ressonância magnética pré-operatória, pode ser preditiva para lesões concomitantes da raiz posterior do menisco lateral, devendo-se ter alto grau de suspeita para essas lesões nesses pacientes.

As lesões da raiz posterior do menisco lateral apresentam-se como um grande desafio para diagnóstico preciso, tendo em vista que cada paciente apresenta condições clínicas inespecíficas. As lesões do corpo meniscal, onde os pacientes se queixam de sintomas mecânicos, podem não ser evidentes em pacientes com lesões da raiz meniscal (BHATIA et al., 2014, Gong et al., 2023).

Apesar da consolidação da ressonância magnética, Berthold (2021) reconhece que o diagnóstico de lesões concomitantes da raiz posterior do menisco lateral é difícil, devido ao artefato de pulsão da artéria poplítea, média de volume e efeito do ângulo mágico, confundido com as inserções do ligamento meniscofemoral próximas e a geometria transversal não isósceles única da raiz meniscal lateral em comparação com o restante do menisco (DE SMET et al., 2009; LAPRADE et al., 2015; Huang et al., 2022).

Berthold (2021) e colaboradores afirmam que a alta taxa de erros no diagnóstico é relevante, tendo em vista que afeta a decisão em relação a cirurgia, acarretando atrasos ou falhas no tratamento. Este fato, a longo prazo, pode ocasionar o aparecimento precoce de defeitos cartilaginosos focais e subsequente osteoartrite. Em nosso trabalho, a alta prevalência de lesões meniscais corrobora com a importância do diagnóstico correto para o tratamento precoce das condições associadas.

Herbst e colaboradores (2015), investigaram o *notch sign* após lesão do cruzado anterior em pacientes praticantes de alguns esportes. O objetivo do estudo foi determinar a incidência do *notch sign* em lesões do LCA e sua correlação com lesões meniscais. Foram realizadas radiografias laterais simples e imagens de ressonância magnética em 500 pacientes com lesões agudas do LCA, estas foram analisadas em relação a profundidade, comprimento e a posição do *notch sign*. Foi constatado que mesmo a imagem obtida por ressonância magnética seja a melhor modalidade para confirmar uma ruptura do LCA, as radiografias convencionais, que foram a base para a análise do *"notch sign"* no nosso trabalho, podem ser úteis na detecção da lesão do cruzado anterior. O sinal na radiografia mais comumente observado é a chamada fratura de Segond, sendo esta causada por uma avulsão capsular do platô tibial lateral na região ântero-lateral, assim como é possível identificar nas radiografias convencionais o *notch sign* (MILLER; YU, 2010; WISCHER, 2001; Lodewijks et al., 2019; Gong et al., 2023).

O principal resultado do artigo de Herbst (2015) foi que 26,4 % de todos os pacientes analisados com lesão aguda do cruzado anterior, apresentam o *notch sign* que pode ser observado pela radiografia com mais de 2,0 mm, com isso uma lesão de LCA pode ser diagnosticada em um quarto dos pacientes por meio de uma radiografia simples. Os resultados desse autor corroboram com os achados do presente estudo, visto que na nossa análise houve 34% de acurácia. Observou-se também que os pacientes que lesionaram o referido ligamento em esportes considerados de alto risco como, futebol e basquete, são mais suscetíveis a uma impacção óssea profunda, segundo Herbst et al, 2015. Na população do nosso estudo, o mecanismo de trauma mais frequente foi o acidente desportivo (86.7%), sendo estatisticamente significante em relação aos demais mecanismos (13,3%) e dentre os acidentes desportivos, houve proporção maior de pacientes que praticavam futebol (69,2%), um esporte que é amplamente praticado na região de Manaus. Para Gong e colaboradores (2023), a profundidade do *notch sign* em pacientes com lesões do LCA foi de 0.89mm (95% IC 0,4-1,38) e para os pacientes com lesões concomitantes do menisco o valor médio foi de 1,12 (95% IC 0,48-1,76). Valores considerados positivos abaixo dos nossos e da maioria da literatura utilizada para confeccionar esse trabalho.

Berthold (2021) observou uma proporção significativamente maior de pacientes com ruptura combinada do cruzado anterior e lesão da raiz posterior do menisco (39,4%) em comparação com aqueles com rupturas concomitantes do menisco lateral não envolvendo a raiz lateral (25,0%) ou rupturas isoladas do LCA (5,2%). Na casuística deste estudo, em relação às lesões associadas, a maioria dos pacientes possuía ruptura do ligamento cruzado anterior com lesões do menisco medial e lateral (30,0%), seguido daqueles com associação somente do menisco medial (26,7%). Um índice de associação com lesão meniscal semelhante, entretanto, não objetivamos no estudo separar as lesões meniscais por localização.

Berthold (2021) afirma que atualmente, nenhum outro achado radiográfico secundário foi descrito para diagnosticar lesões da raiz posterior do menisco. Sendo o *notch sign* de grande relevância clínica, pois indica marcadores radiográficos secundários que podem facilitar o diagnóstico precoce, evitando atrasos posteriores ou falha no tratamento de lesões associadas. Isso é amplamente relevante em um pais como o Brasil, onde grande parte da população não tem acesso a exames de imagem sofisticados, como a RM.

Em estudo realizado por Hoffelner (2015), foi proposto determinar com precisão a dimensão e a localização do *notch sign* em pacientes com ruptura do LCA. Este foi o primeiro

estudo que apresentou uma análise completa envolvendo a extensão, volume, profundidade e localização deste sinal utilizando ressonância magnética.

A principal limitação apontada na ressonância magnética para a detecção de fraturas de impactação no côndilo femoral em pacientes com ruptura do LCA, é o grande número de scanners e sequências com diferentes parâmetros empregados, ou seja, resolução, tempo de eco e ângulo de rotação. Apesar disso, o estudo de Hoffelner (2015) demonstrou que a precisão da ressonância é excelente, e os desvios e variações nos parâmetros de sequência da ressonância magnética podem afetar menos de 10% dos resultados.

Conhecer a localização e extensão da lesão é de grande importância para a tomada de decisão de tratamento, e para o prognóstico a longo prazo. Segundo Hoffelner (2015), o *"notch sign"* está em sua maioria, presente na área de sustentação do côndilo femoral. Além disso, Costa-Paz et al (2001) afirma que há evidências que a fratura de impacção do côndilo femoral lateral, que produz o *notch sign* não é transitória. Estes achados corroboram com os de Lodewijks e colaboradores (2019) que utilizou uma metodologia duplo cega por 4 avaliadores médicos.

No presente estudo, avaliamos ainda variáveis como sexo, idade, lado do joelho lesado, esporte praticado e diagnóstico, quando comparados em relação aos valores da linha de Blumensaat, não sendo identificada diferença estatisticamente significante entre os grupos avaliados. Berthold (2021) afirma em seu estudo que não houve diferença significativa na prevalência de idade ou gênero entre os grupos. No nosso estudo houve diferenças significativas nos grupos, sendo os pacientes participantes da amostra em sua maioria do sexo masculino (86,7%), com idade variando entre 19 e 52 anos, com média de 30,5 anos. Isso pode ter sido influenciado pela característica da nossa amostra, dado o perfil do praticante de futebol no amazonas.

Recentemente, Dimitriou et al., (2021) investigou com ineditismo, a validade e confiabilidade do *notch sign* na detecção de uma ruptura concomitante de cruzado anterior no cenário agudo, além de prever os resultados clínicos após uma análise anatômica da reconstrução deste ligamento com feixe único. O estudo foi desenvolvido com as radiografias laterais pré-operatórias e as imagens de ressonância magnética de 100 pacientes com ruptura do LCA e 100 controles foram avaliadas quanto à presença de *notch sign* e ruptura do ligamento estudado, respectivamente. Os pacientes foram avaliados clinicamente no pré-operatório e no mínimo 1 ano após a reconstrução ligamentar. O risco relativo (RR) também foi calculado para determinar se a

presença do *notch sign* era um fator de risco para instabilidade residual ou ruptura do enxerto após uma reconstrução do ligamento cruzado anterior (DIMITRIOU et al., 2021).

O resultado mais importante observado no estudo de Dimitriou et al., (2021), foi que um *notch sign* maior que 1,8 mm pode ser uma ferramenta clínica relevante para identificar uma ruptura do LCA atingindo 89% de sensibilidade, especificidade de 95%, valor preditivo negativo de 98% e um valor preditivo positivo de 98%, sendo estes resultados semelhantes à nossa análise, que gerou 100% de especificidade para lesão do LCA em pacientes com um notch >1,5 mm.

Ainda segundo Dimitriou et al., (2021), os pacientes que apresentaram o valor maior que 1,8 mm de *notch sign* tiveram risco de 4,2 vezes maior de instabilidade residual e ruptura do neo-LCA quando comparados com os pacientes com valores < 1,8 mm.

O estudo de Bisson (2013) examinou fatores históricos e demográficos como preditores da presença e gravidade de hematomas ósseos, assim como a associação entre achados intra-articulares e a presença e gravidade de hematomas ósseos. Foi levantada a hipótese de que as contusões ósseas são mais graves em pacientes do sexo masculino e que a lesão meniscal está associada à gravidade das contusões ósseas. Em nossa análise o sexo masculino teve uma maior profundidade do *notch sign*, atingindo 2,4 mm. Observaram que a idade de 18 anos ou mais foi associada a menos hematomas no côndilo femoral lateral, por outro lado a ocorrência de hematomas no côndilo femoral lateral foi associada ao aumento das chances de ruptura meniscal lateral, que são associadas a contusões ósseas. Já em nossa casuística a lesão mais associada foi a combinação de menisco lateral e medial, seguida de lesões isoladas do menisco medial.

Essa associação foi feita, pois pode estar ligada ao fato de que quanto mais contusões ósseas ocorrem, maior é a energia da lesão, ocasionando danos intra-articulares. Pacientes do sexo masculino tiveram maiores chances de hematomas leves, moderados e graves no côndilo femoral lateral e menores chances de hematomas leves no planalto tibial lateral. Alternativamente, idade de 18 anos ou mais e lesão sem contato foram associados a hematomas menores no côndilo femoral lateral (Bisson *et al*, 2013). A idade é um fator crucial nesse tipo de lesão e no tamanho do *notch sign*, visto que estes tendem a diminuir em pacientes pediátricos após a reconstrução do LCA (Pacual-Leone *et al*., 2023). Na nossa análise, para avaliação em relação a idade, o ponto de corte foi 40 anos e os valores máximos do notch foram iguais entre as faixas etárias comparadas, não tivemos pacientes pediátricos em nossa casuística.

Lucidi e colaboradores (2021) investigaram o efeito da presença e magnitude do *notch sign* na frouxidão rotatória. Levantando a hipótese de que ele estaria correlacionado com maior frouxidão rotatória durante a manobra de *pivot shift*. Neste estudo, foi utilizado um total de 90 pacientes com lesões no LCA, que foram submetidos à avaliação cinemática intraoperatória com o sistema de navegação cirúrgica. Em 47 pacientes, o *notch sign* estava ausente; em 33, a profundidade do *notch sign* estava entre 1 mm e 2 mm; e em 10 pacientes era mais profunda que 2 mm. Comparando com os resultados deste autor, tivemos uma positividade em 19% dos casos avaliando 194 pacientes, o que torna nossa amostragem mais positiva, embora os valores considerados positivos por Lucidi difiram dos nossos.

O sinal radiológico encontrado por Lucidi (2021), foi correlacionado totalmente ao aumento da frouxidão rotatória em pacientes com lesão do LCA. A associação entre o *notch sign* e o aumento da instabilidade rotatória não é de fácil interpretação e pode ser explicada por diferentes hipóteses. Em primeiro lugar, uma vez que se sabe que os ligamentos falham por um mecanismo progressivo e sequencial de falha das fibrilas de colágeno, é concebível que possa haver diferenças nos padrões, assim como em lesões envolvendo múltiplos ligamentos, referidas como alta e baixa energia.

Diante do exposto, faz-se necessário a procura cuidadosa do notch sign nas radiografias de pacientes que se apresentam no contexto de trauma agudo de joelho com suspeita de lesões ligamentares, em especial o ligamento cruzado anterior.

Entre as limitações deste estudo encontramos principalmente em relação a demanda ambulatorial dos pacientes, que em sua maioria eram LCA deficientes e isso pode ter influenciado na amostra e especificidade. Outra dificuldade é que tivemos apenas um avaliador das imagens, dificultando a análise da variância interobservador dos dados.

No futuro, mais estudos são necessários para validar com precisão esse método diagnóstico, aumentando o leque de comparações e diminuindo possíveis vieses.

7 CONCLUSÃO

O *notch sign* é uma ferramenta útil e muito específica para diagnóstico das lesões do ligamento cruzado anterior, sua presença na radiografia em perfil é, embora pouco frequente, patognomônica.

8 REFERÊNCIAS BIBLIOGRÁFICAS

ARMS, S. W. et al. The biomechanics of anterior cruciate ligament rehabilitation and reconstruction. **The American Journal of Sports Medicine**, v. 12, n. 1, p. 8–18, jan. 1984.

BERNS, G. S.; HULL, M. L.; PATTERSON, H. A. Strain in the anteromedial bundle of the anterior cruciate ligament under combination loading. **Journal of Orthopaedic Research**, v. 10, n. 2, p. 167–176, mar. 1992.

BHATIA, S. et al. Meniscal root tears: significance, diagnosis, and treatment. **Am J Sports Med**, v. 42, p. 3016–3030, 2014.

BISSON, L. J. et al. A prospective study of the association between bone contusion and intra-articular injuries associated with acute anterior cruciate ligament tear. **American Journal of Sports Medicine**, v. 41, n. 8, p. 1801–1807, ago. 2013.

BERTHOLD, D. P. et al. High prevalence of a deep lateral femoral notch sign in patients with anterior cruciate ligament (ACL) and concomitant posterior root tears of the lateral meniscus. **Knee Surgery, Sports Traumatology, Arthroscopy**, v. 29, n. 4, p. 1018–1024, 1 abr. 2021.

BEYNNON; et al. The effect of functional knee-braces on strain on the anterior cruciate ligament in vivo. **The Journal of bone and joint surgery. American volume**, v. 74, n. 9, p. 1298–312, out. 1992.

BEYNNON, B. D.; FLEMING, B. C. Anterior cruciate ligament strain in-vivo: A review of previous work. **Journal of Biomechanics**, v. 31, n. 6, p. 519–525, jun. 1998.

BLANKEVOORT, L.; HUISKES, R. Validation of a three-dimensional model of the knee. **Journal of Biomechanics**, v. 29, n. 7, p. 955–961, jul. 1996.

BRUNKHORST, J. D. O.; DARREN, L. .; JOHNSON, M. D. . Radiographic Evidence of Anterior Cruciate Ligament Insufficiency. **Orthopedics**, v. 37, n. 11, p. 759–762, nov. 2014.

CLAES, S. et al. The Segond Fracture: A Bony Injury of the Anterolateral Ligament of the Knee. **Arthroscopy: The Journal of Arthroscopic & Related Surgery**, v. 30, n. 11, p. 1475–1482, nov. 2014.

COSTA-PAZ, M. et al. Magnetic resonance imaging follow-up study of bone bruises associated with anterior cruciate ligament ruptures. **Arthroscopy : the journal of arthroscopic & related surgery : official publication of the Arthroscopy Association of North America and the International Arthroscopy Association**, v. 17, n. 5, p. 445–449, 2001.

DANIEL, D. M. et al. Fate of the ACL-injured Patient: A Prospective Outcome Study. **The American Journal of Sports Medicine**, v. 22, n. 5, p. 632–644, set. 1994.

DE SMET, A. A. et al. MR diagnosis of posterior root tears of the lateral meniscus using arthroscopy as the reference standard. **American Journal of Roentgenology**, v. 192, n. 2, p. 480–486, fev. 2009.

DEFRATE, L. E. et al. The 6 Degrees of Freedom Kinematics of the Knee after Anterior Cruciate Ligament Deficiency. **The American Journal of Sports Medicine**, v. 34, n. 8, p. 1240–1246, ago. 2006.

DIMITRIOU, D. et al. The deep lateral femoral notch sign: a reliable diagnostic tool in identifying a concomitant anterior cruciate and anterolateral ligament injury. **Knee Surgery, Sports Traumatology, Arthroscopy**, v. 29, n. 6, p. 1968–1976, 1 jun. 2021.

FATARELLI, I. F. C.; ALMEIDA, G. L. .; NASCIMENTO, B. G. . Lesão e recontrução do LCA: Uma revisão biomecânica e do controle motor. **Revista Brasileira Fisioterapia**, v. 8, n. 3, p. 197–206, 2004.

FU, F.H, ; et al. Biomechanics of knee ligaments: basic concepts and clinical application. **The Journal of Bone and Joint Surgery**, v. 75, n. 11, p. 1716–1727, 1993.

FUKUBAYASHI, T. et al. An in vitro biomechanical evaluation of anterior-posterior motion of the knee. Tibial displacement, rotation, and torque. **The Journal of bone and joint surgery. American volume**, v. 64, n. 2, p. 258–64, fev. 1982.

GARTH, W. P.; GRECO, J.; HOUSE, M. A. The Lateral Notch Sign Associated with Acute Anterior Cruciate Ligament Disruption. **The American Journal of Sports Medicine**, v. 28, n. 1, p. 68–73, jan. 2000.

GEORGE, M. S.; DUNN, W. R.; SPINDLER, K. P. Current concepts review: Revision anterior cruciate ligament reconstruction. **The American Journal of Sports Medicine**, v. 34, n. 12, p. 2026–2037, dez. 2006.

GIRGIS, F. G. .; MARSHALL, J. L. .; MONAJEM, R. S. H. . The cruciate ligaments of the knee joint. **Clinical Orthopaedics and Related Research**, v. 106, n. 106, p. 216–231, jan. 1975.

GONG, H. et al. Diagnostic value of the lateral femoral notch sign and kissing contusion in patients with anterior cruciate ligament injuries: a case–control study. **Archives of Orthopaedic and Trauma Surgery**, 1 mar. 2023.

GÓMEZ-CASTRESANA, F. B.; BASTOS, M. N.; SACRISTÁN, C. G. Semitendinosus Kennedy ligament augmentation device anterior cruciate ligament reconstruction. **Clinical orthopaedics and related research**, n. 283, p. 21–33, out. 1992.

GRIFFIN, L. Y. et al. Understanding and Preventing Noncontact Anterior Cruciate Ligament Injuries: A Review of the Hunt Valley II Meeting, January 2005. **The American Journal of Sports Medicine**, v. 34, n. 9, p. 1512–1532, set. 2006.

GRIMBERG, A. et al. Deep lateral notch sign and double notch sign in complete tears of the

anterior cruciate ligament: MR imaging evaluation. **Skeletal Radiology**, v. 44, n. 3, p. 385–391, mar. 2015.

HERBST, E. et al. The lateral femoral notch sign following ACL injury: frequency, morphology and relation to meniscal injury and sports activity. **Knee Surgery, Sports Traumatology, Arthroscopy**, v. 23, n. 8, p. 2250–2258, ago. 2015.

HOFFELNER, T. et al. Segmentation of the lateral femoral notch sign with MRI using a new measurement technique. **BMC Musculoskeletal Disorders**, v. 16, n. 1, 21 ago. 2015.

HORÁCIO, Monalisa Maria Sousa. Percepção da população em relação ao desenvolvimento e o reconhecimento nacional do futebol feminino amazonense. Orientadora: Maria Adriana Sena Bezerra Teixeira. 2019. 52f. **Monografia (Bacharelado em Turismo) – Universidade do Estado do Amazonas**, Manaus, AM, 2019

HUANG, T.-C. et al. The lateral femoral notch sign and coronal lateral collateral ligament sign in magnetic resonance imaging failed to predict dynamic anterior tibial laxity. **BMC Musculoskeletal Disorders**, v. 23, n. 1, 29 abr. 2022.

JOHNSON, R. J. et al. Knee injury in skiing: A multifaceted approach. **The American Journal of Sports Medicine**, v. 7, n. 6, p. 321–327, nov. 1979.

LAPRADE, R. F. et al. Diagnostic accuracy of 3.0 T magnetic resonance imaging for the detection of meniscus posterior root pathology. **Knee Surgery, Sports Traumatology, Arthroscopy**, v. 23, n. 1, p. 152–157, 1 jan. 2015.

LEWIS, J. L. et al. Knee joint motion and ligament forces before and after ACL reconstruction. **Journal of Biomechanical Engineering**, v. 111, n. 2, p. 97, maio 1989.

LODEWIJKS, P. C. A. M. et al. The lateral femoral notch sign: a reliable diagnostic measurement in acute anterior cruciate ligament injury. **Knee surgery, sports traumatology, arthroscopy : official journal of the ESSKA**, v. 27, n. 2, p. 659–664, fev. 2019.

LUCIDI, G. A. et al. The Lateral Femoral Notch Sign Is Correlated With Increased Rotatory Laxity After Anterior Cruciate Ligament Injury: Pivot Shift Quantification With A Surgical Navigation System. **American Journal of Sports Medicine**, v. 49, n. 3, p. 649–655, 1 mar. 2021.

LUZO, M. V. M. . et al. Ligamento cruzado anterior – Artigo de atualização. **Revista Brasileira de Ortopedia**, v. 51, n. 4, p. 385–395, 2016.

MARKOLF, K. . et al. Direct measurement of resultant forces in the anterior cruciate ligament. An in vitro study performed with a new experimental technique. **The Journal of Bone & Joint Surgery**, v. 72, n. 4, p. 557–567, abr. 1990.

MILLER, L. S.; YU, J. S. Radiographic indicators of acute ligament injuries of the knee: a mechanistic approach. **Emergency Radiology**, v. 17, n. 6, p. 435–444, nov. 2010.

NOYES, F. R. et al. Intra-articular cruciate reconstruction. I: Perspectives on graft strength, vascularization, and immediate motion after replacement. **Clinical orthopaedics and related research**, n. 172, p. 71–7, 1983a.

NOYES, F. R. et al. The symptomatic anterior cruciate-deficient knee. Part I: the long-term functional disability in athletically active individuals. **The Journal of bone and joint surgery. American volume**, v. 65, n. 2, p. 154–62, fev. 1983b.

PAO, D. G. The Lateral Femoral Notch Sign. **Radiology**, v. 219, n. 3, p. 800–801, jun. 2001.

PASCUAL-LEONE, N. et al. The lateral femoral notch sign decreases in paediatric patients following anterior cruciate ligament reconstruction. **Journal of ISAKOS**, v. 8, n. 1, p. 11–14, 1 fev. 2023.

PATERNO, M. V. et al. Incidence of contralateral and ipsilateral anterior cruciate ligament (ACL) injury after primary ACL reconstruction and return to sport. **Clinical journal of sport medicine: official journal of the Canadian Academy of Sport Medicine**, v. 22, n. 2, p. 116–121, mar. 2012.

RYDER, S. H. et al. Prevention of ACL Injuries. **Journal of Sport Rehabilitation**, v. 6, n. 2, p. 80–96, maio 1997.

VIEIRA, L.A.M. et al. Análise epidemiológica das rupturas do ligamento cruzado anterior em pacientes atendidos no Instituto Nacional de Traumato-Ortopedia. **R. Into**, Rio de Janeiro, v. 3, n. 2, p. 1-50, set/dez. 2005

WOO, S. et al. Force and force distribution in the anterior cruciate ligament and its clinical implications. **Sporttraumatologie**, v. 13, n. 1, p. 37–48, 1997.

WISCHER, K. Bildgebung des vorderen Kreuzbands. **Arthroskopie**, v. 14, n. 2, p. 114–118, 22 maio 2001.

APÊNDICE A - Termo de Consentimento Livre e Esclarecido

GOVERNO DO ESTADO DO AMAZONAS

TERMO DE CONSENTIMENTO LIVRE E ESCLARECIDO

Prezado(a) colaborador(a),

Você está sendo convidado(a) a participar da **pesquisa utilizando o "notch sign" para o diagnóstico das lesões do ligamento cruzado anterior (LCA)**, nela, serão avaliadas as alterações radiográficas características desta condição de saúde com o objetivo de diminuir o custo efetivo para seu diagnóstico, sob a responsabilidade do Dr. Luis Claudio Hidalgo Macedo que irá investigar através de uma medida na radiografia pré operatória esse sinal, bem como, identificar variações na anatomia do joelho dos pacientes participantes da pesquisa. Vale salientar que esse estudo é absolutamente de observação radiográfica, ou seja, não haverá diferença no procedimento cirúrgico programado nem alterações na rotina pré operatória.

1. **PARTICIPAÇÃO NA PESQUISA**: Ao participar desta pesquisa, dados pertinentes ao paciente e sua patologia/doença ortopédica serão coletados em instrumento de coleta apropriado aplicado previamente à abordagem cirúrgica ortopédica, e serão posteriormente analisados. Lembramos que sua participação é voluntária, você tem toda liberdade de não querer participar, e pode desistir, a qualquer momento, mesmo após ter iniciado o questionário sem nenhum prejuízo para você.

2. **RISCOS E DESCONFORTOS**: A avaliação desse sinal será realizada através de medições nas radiografias, não havendo exposição do paciente a riscos relacionados a pesquisa.

3. **BENEFÍCIOS**: Os benefícios esperados com o estudo são contribuir para a produção científica acerca dos métodos diagnósticos de lesões do ligamento cruzado anterior (LCA), baratear os custos com exames complementares, diminuir a fila de espera para esses exames, além de identificar seus sinais radiográficos característicos.

4. **FORMAS DE ASSISTÊNCIA**: Se você precisar de alguma orientação por se sentir prejudicado por causa da pesquisa, pode entrar em contato com os pesquisadores responsáveis através dos meios de contato mostrados ao fim da página.

5. **CONFIDENCIALIDADE**: Todas as informações que o(a) Sr.(a) nos fornecer ou que sejam conseguidas pelo instrumento de coleta de dados serão utilizadas somente para esta pesquisa. Suas respostas e dados pessoais ficarão em segredo e o seu nome não aparecerá em lugar nenhum dos questionários, nem quando os resultados forem apresentados.

6. **ESCLARECIMENTOS**: Se tiver alguma dúvida a respeito da pesquisa e/ou métodos utilizados na mesma, pode procurar a qualquer momento os pesquisadores responsáveis.

7. **RESSARCIMENTO DAS DESPESAS**: Não haverá nenhuma forma de reembolso de dinheiro nesta pesquisa, visto que a participação na pesquisa é voluntária e não implicará em gastos adicionais. No entanto, será cedido ao voluntario, se necessário, auxilio em transporte e alimentação no dia na coleta de dados, pelo pesquisador.

8. **INDENIZAÇÃO**: Os pesquisadores ficarão responsáveis pela assistência integral, inclusive indenizatória aos participantes, se esses sofrerem danos a sua saúde física ou moral em decorrência do presente estudo, incluindo acompanhamento ambulatorial integral e eventuais reinternações e reabordagens que se façam necessárias durante a evolução do quadro clínico.

9. **CONCORDÂNCIA NA PARTICIPAÇÃO**: Se o(a) Sr.(a) estiver de acordo em participar deverá preencher e assinar o Termo de Consentimento Pós-esclarecido que se segue, e receberá uma via deste Termo.

Nome do pesquisador responsável: Luis Claudio Hidalgo Macedo RG: 900580 SSP RO Endereço: Av Carvalho Leal 1778 Manaus , AM Telefone para contato: 3612 2200

CONSENTIMENTO PÓS INFORMADO

Pelo presente instrumento que atende às exigências legais, o Sr.(a) _____ _____, portador(a) da cédula de identidade _____, declara que, após leitura minuciosa do TCLE, teve oportunidade de fazer perguntas, esclarecer dúvidas que foram devidamente explicadas pelos pesquisadores, ciente dos serviços e procedimentos aos quais será submetido, ciente dos riscos e benefícios da pesquisa, e, não restando quaisquer dúvidas a respeito do lido e explicado, firma seu CONSENTIMENTO LIVRE E ESCLARECIDO em participar voluntariamente desta pesquisa.
E, por estar de acordo, assina o presente termo.

Manaus, _____ de _____ de _____

Impressão digital

_____
Assinatura do participante ou representante legal

_____
Assinatura do Pesquisador

APÊNDICE B – Parecer do Comitê de Ética em Pesquisa

FUNDAÇÃO HOSPITAL
ADRIANO JORGE - FHAJ

PARECER CONSUBSTANCIADO DO CEP

DADOS DO PROJETO DE PESQUISA

Título da Pesquisa: UTILIZANDO O NOTCH SIGN PARA DIAGNÓSTICO DAS LESÕES DO LIGAMENTO CRUZADO ANTERIOR
Pesquisador: Luís Claudio Hidalgo Macedo
Área Temática:
Versão: 2
CAAE: 63216922.4.0000.0007
Instituição Proponente: Diretoria de Ensino e Pesquisa - DPE
Patrocinador Principal: Financiamento Próprio

DADOS DO PARECER

Número do Parecer: 5.722.941

Apresentação do Projeto:
Este projeto visa analisar a eficácia do notch sign como preditor para lesões do LCA. Será feito um estudo prospectivo, observacional - estudo de acurácia, no Serviço de Cirurgia do Joelho da Fundação Hospital Adriano Jorge em pacientes que sofreram algum trauma torcional no joelho e apresentem diagnóstico de instabilidade do joelho ou lesão meniscal. Será avaliada a radiografia em perfil do joelho dos pacientes, procurando encontrar e medir o notch sign femoral. Espera-se encontrar altos valores de especificidade e sensibilidade para este sinal bem como difundi-lo como preditor de lesões do ligamento cruzado anterior.

Objetivo da Pesquisa:
Objetivo Primário:
Definir o notch sign radiográfico como preditor de lesões do ligamento cruzado anterior.

Objetivo Secundário:
Determinar a sensibilidade e especificidade do notch sign radiográfico como preditor de lesões do ligamento cruzado anterior; Avaliar o valor preditivo positivo, valor preditivo negativo, falso positivo e falso negativo do notch sign radiográfico; Correlacionar achados radiográficos com achados artroscopicos nos joelhos com suspeita de lesão de ligamento cruzado anterior.

Endereço: Rua Belém, 1449, Prédio administrativo, térreo, próximo à portaria da internação
Bairro: São Francisco **CEP:** 69.065-001
UF: AM **Município:** MANAUS
Telefone: (92)3612-2428 **E-mail:** cep@fhaj.am.gov.br

Avaliação dos Riscos e Benefícios:

Riscos:

A avaliação do notch sign será realizado através de medições nas radiografias, não havendo exposição do paciente a riscos relacionados a pesquisa. Em relação aos riscos cirúrgicos, os procedimentos cirúrgicos ortopédicos têm seus riscos e benefícios. No entanto, complicações graves
são raras, entre elas: infecções, perda de função, dor, tromboses, amputações e morte.

Benefícios:

Os benefícios esperados com o estudo são contribuir para a produção científica acerca dos métodos diagnósticos de lesões do ligamento cruzado anterior (LCA), além de identificar sinais radiográficos característicos das lesões do LCA.

Comentários e Considerações sobre a Pesquisa:

Sem comentários.

Considerações sobre os Termos de apresentação obrigatória:

Termos apresentados.

Recomendações:

Sem recomendações.

Conclusões ou Pendências e Lista de Inadequações:

Aprovado.

Considerações Finais a critério do CEP:

Este parecer foi elaborado baseado nos documentos abaixo relacionados:

Tipo Documento	Arquivo	Postagem	Autor	Situação
Informações Básicas do Projeto	PB_INFORMAÇÕES_BÁSICAS_DO_PROJETO_1939946.pdf	14/10/2022 16:54:59		Aceito
TCLE / Termos de Assentimento / Justificativa de Ausência	tclenotchsign.docx	14/10/2022 16:54:45	Luís Claudio Hidalgo Macedo	Aceito
Outros	anuencianotchsign.pdf	12/09/2022 15:49:21	Luís Claudio Hidalgo Macedo	Aceito
Folha de Rosto	folhaderostonotchsign.pdf	12/09/2022 15:47:43	Luís Claudio Hidalgo Macedo	Aceito

FUNDAÇÃO HOSPITAL
ADRIANO JORGE - FHAJ

Continuação do Parecer: 5.722.941

Projeto Detalhado / Brochura Investigador	Projetonotchsign.doc	30/04/2022 18:19:06	Luís Claudio Hidalgo Macedo	Aceito

Situação do Parecer:
Aprovado

Necessita Apreciação da CONEP:
Não

MANAUS, 26 de Outubro de 2022

Assinado por:
ANDRÉA COSTA DE ANDRADE
(Coordenador(a))

Endereço: Rua Belém, 1449, Prédio administrativo, térreo, próximo à portaria da internação
Bairro: São Francisco **CEP:** 69.065-001
UF: AM **Município:** MANAUS
Telefone: (92)3612-2428 **E-mail:** cep@fhaj.am.gov.br

APÊNDICE C – Instrumento de coleta de dados

ESTUDO: NOTCH SIGN COMO PREDITOR DAS LESÕES DO LIGAMENTO CRUZADO ANTERIOR

INSTRUMENTO DE COLETA DE DADOS

NOME:_____IDADE:_____ GÊNERO: (M) (F)

REGISTRO_____CONTATO:_____

DATA DA CIRURGIA: _____/_____/_____

TEMPO DE LESÃO: _____meses

LADO: (DIR) (ESQ)

QUEIXA DE INSTABILIDADE: **(+)** **(-)**

ACHADOS DA RESSONÂNCIA MAGÉTICA PARA LESÃO DO LCA: **(+)** **(-)**

AFERICÃO RADIOGRAFICA

MEDIDA NOTCH SIGN: _____

ACHADOS DA ARTROSCOPIA PARA LESÃO DO LCA: **(+)** **(-)**

LESAO ASSOCIADA NA ARTROSCOPIA MENISCO: (NÃO)
(SIM): **(M)** **(L)**

APÊNDICE D – Produto: Cartilha de apresentação do *Notch Sign*

FUNDAÇÃO HOSPITAL ADRIANO JORGE

Dr. Luis Hidalço

PPGRACI PÓS-GRADUAÇÃO EM CIRURGIA

Você conhece o *Notch Sign*?

O sulco terminal é uma depressão normal no côndilo femoral lateral. Indica o ponto de transição da superfície articular da patela a partir da superfície articular da tíbia. Visualizado em radiografias laterais, está localizado de 0 a 10 mm posterior à linha de Blumensaat e tem menos de 1,5 mm de profundidade. Em profundidades maiores que 1,5 mm é conhecido como o *Notch sign*, que indica lesão do LCA.

Figura 1. Joelho LCA deficiente com um *notch sign* POSITIVO.

Entendendo mais sobre *Notch Sign*. Como medir?

01

Desenhe uma linha sobre o condilo femoral lateral.

02

Trace uma perpendicular no ponto de maior depressão e faça a medida.

Se resultado ≥ a 1,5mm:

Com base em nossa análise, o paciente apresenta uma probabilidade de 100% de ter uma lesão de LCA. Recomendamos encaminhá-lo prontamente ao especialista em joelho para uma avaliação precisa e um plano de tratamento adequado.

Fonte: Hidalgo, L.C, **Utilizando o "Notch Sign" para diagnóstico das lesões do ligamento cruzado anterior,** 2023.

APÊNDICE E – Certidão de registro

Fundação Biblioteca Nacional
Escritório de Direitos Autorais

Certidão de Registro ou Averbação

Nº Registro: **879.824** Livro: **1.715** Folha: **33**

UTILIZANDO O NOTCH SIGN PARA DIAGNÓSTICO DAS LESÕES DO (...)

Protocolo do Requerimento: 2023AM___11.
1 página(s)
Obra não publicada.

OBS.: A proteção deste registro não alcança a exclusividade sobre o aproveitamento comercial ou industrial de ideias, conceitos, princípios, métodos, processos, sistemas ou de aspectos meramente funcionais e utilitários presentes na obra intelectual. (Lei 9.610/98, art. 8º, I, II e VII c/c Art. 7º, õ 3º)

Dados do Requerente

LUIS CLAUDIO HIDALGO MACEDO (Autor(a))
CPF - 534.213.292-49

Para constar lavra-se o presente termo nesta cidade do Rio de Janeiro, em 3 de Agosto de 2023, que vai por mim assinado.

Victor Bandeira

O referido é verdade e dou fé.
Victor Bandeira Santos
Coordenador
Mat. Siape: 2587895

Av. Presidente Vargas, 3131/Sl. 702, Cidade Nova, Rio de Janeiro - RJ, CEP. 20210-911
Tel.: (21)2220-0039; Site: https://www.gov.br/bn/pt-br/servicos/direitos-autorais-1 Impresso em 04/08/2023